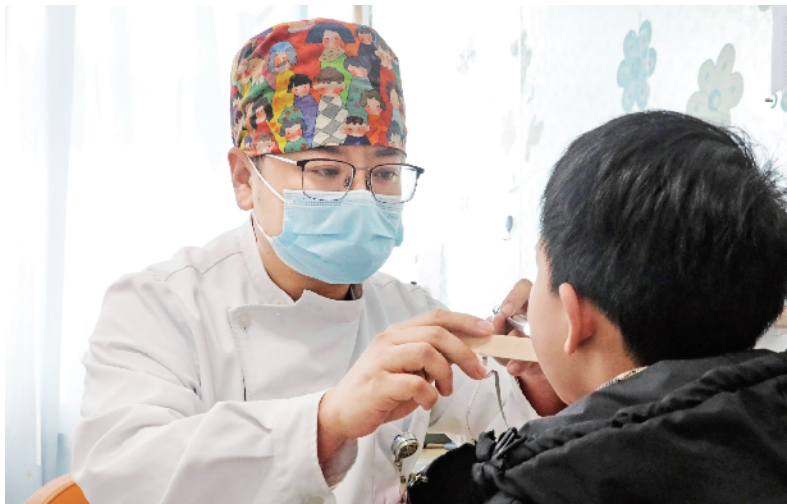

“六龄齿”深度龋坏 七岁娃牙疼不敢吃饭

专家提醒：六岁萌出终生不换，早护早安心



文/本报记者 马薇妮

图/本报记者 秦媛

最近一段时间，吴女士发现7岁的儿子小宇（化名）吃饭特别慢，只能用一侧咀嚼，还总是说牙疼。她赶紧带着孩子到徐州市儿童医院口腔科就诊。该科主治医师赵微微检查后发现，小宇刚萌出不久的六龄齿已出现深度龋坏，如果再拖延可能伤及牙髓，影响恒牙排列与颌骨正常发育。赵微微及时为小宇进行了治疗，孩子症状明显好转，咀嚼功能也逐步恢复。

“我们接诊过不少像小宇这样因忽视六龄齿保护而导致龋坏的孩子，不少家长误以为这是乳牙，坏了还能换，往往错过最佳干预时机。”赵微微表示，六龄齿是儿童6岁前后在乳磨牙后方萌出的第一恒磨牙，终生不换，是陪伴孩子一生的“主力牙”，在口腔中扮演着不可替代的关键角色。

赵微微介绍，从功能来看，六龄齿牙冠宽大、牙尖粗壮、咬合面宽阔，承担口腔内约60%的咀嚼压力，是研磨食物、保障营养吸收的核心牙齿。它位于牙列中段，决定咬合高度与牙齿排列，为后续萌出的恒牙指引方向，直接影响颌骨发育与面面对称性。

本期专家 赵微微

徐州市儿童医院口腔科主治医师。徐州儿童口腔专委会常务委员兼秘书、徐州市泉山区口腔质控中心副组长、invisalign隐适美认证医师、徐州医科大学口腔校友会秘书长、徐州医科大学口腔创业就业导师。专注于儿童口腔诊疗工作，积累了丰富的临床经验，擅长儿童龋齿、牙髓病、根尖周病等常见口腔疾病的规范化诊治。



“六龄齿非常重要，却极易受伤。”赵微微告诉记者，六龄齿咬合面窝沟深且密集，食物残渣与细菌极易藏匿，普通刷牙很难彻底清洁，萌出初期牙釉质矿化尚未成熟，抵抗力较弱，成为儿童恒牙龋坏的“重灾区”。浅龋阶段多无明显痛感，易被忽视，一旦发展为牙髓炎、根尖周炎，不仅引发剧烈疼痛、影响进食和睡眠，还可能致邻牙倾斜、牙列不齐、偏侧咀嚼，甚至造成面部发育不对称。

如何科学守护孩子的六龄齿？赵微微给出建议。首先，及时做窝沟封闭是最有效、最经济的预防手段，建议在六龄齿完全萌出且未发生龋坏时尽快进行，降低龋坏风险。同时，家长应该引导孩子养成良好的口腔习惯，每天早晚使用含氟牙膏正确刷牙，饭后漱口，并减少甜食和碳酸饮料的摄入。定期带孩子进行口腔检查，实现早发现、早诊断、早处理。

赵微微特别提醒，六龄齿守护黄金期短暂，家长切勿抱有“乳牙坏了无所谓”的错误认知。一旦发现孩子牙齿发黑、咬合疼痛、吃饭偏侧等异常情况，务必及时带孩子到医院口腔科就诊，避免小龋洞拖成大问题，保护好这颗影响孩子一生的重要牙齿。

列车上救助急症旅客

徐医大附三院李鹏医生获徐州铁路见义勇为表彰

本报讯（记者 马薇妮 通讯员 王舒）3月20日，徐州铁路见义勇为表彰送奖仪式在徐州铁路公安处举行，徐医大附三院ICU医生李鹏因在列车上紧急施救急症旅客荣获表彰。


当天的仪式上，徐州市见义勇为基金会理事长张军、副理事长兼秘书长陈同新、副秘书长陈春为李鹏颁奖。徐医大附三院党委书记王远清，徐州铁路公安处党委书记、处长陆莹，党委委员、政治处主任孟前进及相关单位负责人参加仪式。

据了解，2025年12月6日傍晚，李鹏结束在北京协和医院的培训，搭乘列车返回徐州。途中，硬座车厢一名旅客突发心脏急症，出现呼吸急促、心慌胸闷，继而抽搐、短暂意识不清。列车广播紧急寻找医务人员，李鹏第一时间赶赴现场，凭借丰富的ICU重症救治经验，快速评估病情并规范开展急救。他将患者放平侧卧

防止窒息，密切监测生命体征，待患者意识恢复后耐心安抚情绪、协助服用常备心脏药物，同时协调列车长联系前方车站，提前对接120急救力量，开通生命绿色通道。经过紧急处置，患者症状逐步缓解，生命体征趋于平稳。列车到站后，李鹏全程护

送患者下车，与急救人员细致交接病情与救治细节，之后才默默返回车厢。他说：“作为医务工作者，敬佑生命、救死扶伤是义不容辞的责任，无论何时何地，群众有需要我都会挺身而出。”

李鹏的善举，是新时代医务工作者初心使命的生动践行，也是徐医大附三院医德医风建设的鲜活体现。医院相关负责人表示，将以此次表彰为契机，引导全体医护人员以榜样为力量，牢记职业使命，把责任担当融入日常诊疗与应急处置，用专业与温情守护群众健康，传递平凡医者正能量，践行公立医院社会责任。



徐医大附三院泌尿外科

成功切除20厘米巨大右肾肿瘤

本报讯（记者 马薇妮 通讯员 王舒）近日，徐医大附三院泌尿外科成功为一名患者切除直径近20厘米的巨大右肾肿瘤，患者术后恢复顺利，无并发症发生。

不久前，家住新沂的相先生突发感腰部胀痛，腹部还出现一个包块。在当地医院检查发现他的右肾有一个巨大肿瘤，直径近20厘米，已经严重挤压腹腔周围脏器。该肿瘤血供丰富，与周边脏器及大血管粘连紧密、边界不清，手术大出血、脏器损伤风险极高，辗转多家医院均因手术难度大未能收治。经多方打听，相先生来到徐医大附三院泌尿外科就诊。

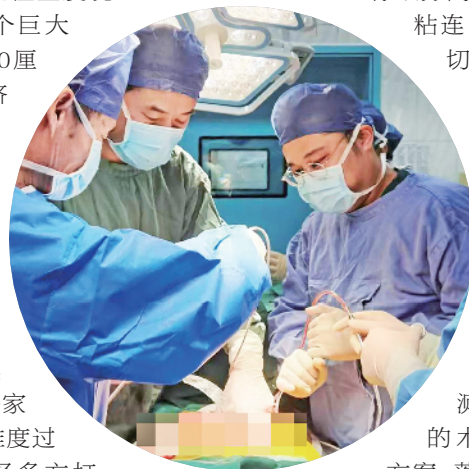入院后，该院泌尿外科主任晁亮带领团队立即完善术前检查，精准评估病情，确诊为右肾巨大肿瘤。针对这一疑难危重病例，科室高度重视，组织疑难病例讨论，联合麻醉科、手术室开展多学科会诊，全面研判手术风险，细化手术操作流程，制定精细化手术方案，完善应急预案，全力筑牢患者安全防线。术前，医护团队同

步做好相先生的心理疏导，缓解其焦虑情绪，争取家属全力配合，各科室协同做好术前准备，为手术顺利开展夯实基础。

手术期间，在麻醉科与手术室全力配合下，泌尿外科手术团队凭借扎实的专业功底和丰富的临床经验，仔细分离肿瘤与周围组织粘连，规范完成分离、切除、止血等关键操作，全程严控手术风险，成功完整切除巨大肿瘤，最大限度保护了患者的正常脏器功能。术后，科室医护团队严密监测病情，制定科学的术后治疗与康复方案，落实精细化护理，从伤口护理到康复指导全程跟进，相先生恢复顺利，没有出现并发症。

此次高难度手术的成功开展，充分体现了徐医大附三院泌尿外科在复杂泌尿系肿瘤诊治方面的过硬技术与综合救治能力。未来，科室将继续以精湛医术和严谨态度，为更多患者提供安全、规范、优质的医疗服务。

本报记者 秦媛 摄



《了不起的儿科》栏目，面向全市家长征集话题

您有疑问 我来解答

● 栏目统筹：原小影



扫码加入
“徐报健康宝贝团”

关于儿童健康，您有什么疑问？可以在都市晨报微信公众号、汉风号APP专栏留言提问，我们会筛选出大家普遍关心的问题，邀请儿科专家进行解答。本栏目将持续在都市晨报和都市晨报微信公众号、汉风号APP、汉风号抖音等新媒体平台推出系列报道，还会有知名儿科专家在线直播答疑。